

[Abstract:0158][EP-043]

Pembrolizumab tedavisi altında subkutan cilt metastazı ile progresyon gösteren metastatik larenks skuamöz hücreli karsinom olgusu

Sait Kitaplı, Ali Alkan, Özgür Tanrıverdi
Muğla Sıtkı Koçman Üniversitesi, Tıbbi Onkoloji, Bilim Dalı, Muğla

Amaç: Larinks kanserlerinde subkutan cilt metastazları oldukça nadirdir. Multipl subkutan cilt metastazlarıyla progrese olan metastatik larinks skuamöz hücreli karsinomlu vakayı sunmayı amaçladık.

Olgu: Kronik hastalığı olmayan, 80 paket/yıl sigara, 20 yıldır her gün alkol kullanımı, anne ve ablasında akciğer, amcasında larinks kanseri öyküsü bulunan 52 yaşındaki erkek hasta ağrılı yutma şikâyetiyle başvurdu. Muayenesinde palpabl servikal lenfadenopatiler saptandı. Boyun MR Görüntülemesinde; solda transglottik larinks malignitesini destekleyen bulgular, servikal zincirde metastatik natürde lenf nodları mevcuttu. Biyopsiyle skuamöz hücreli karsinom (SCC) tanısı konuldu. Lokal ileri evre hastaya platin eşzamanlı radyoterapi uygulandı.

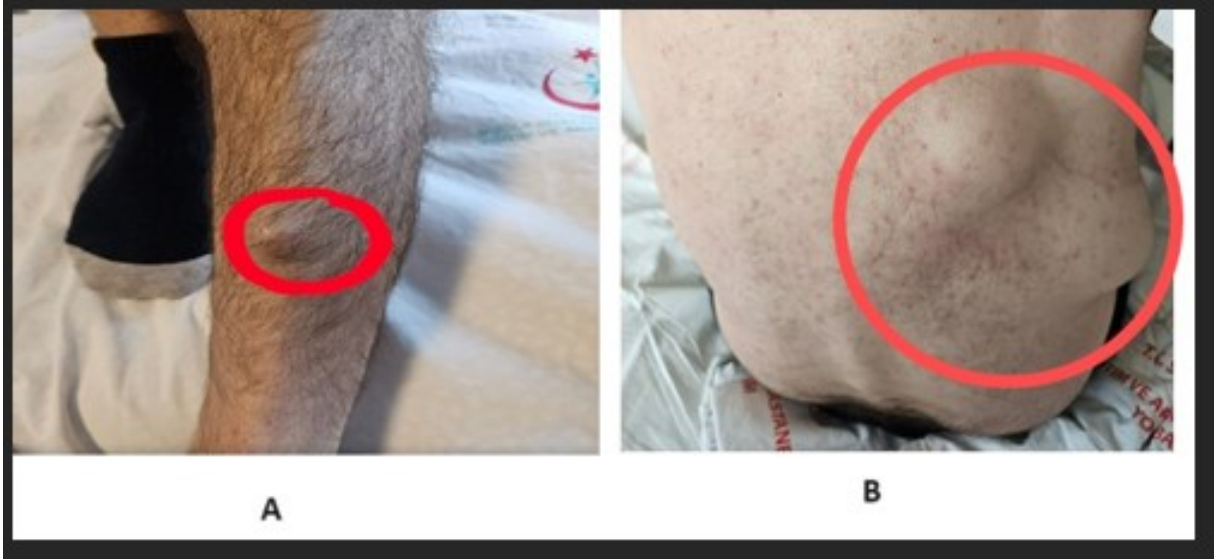Kemoradyoterapi sonrasında yutkunmada zorluk ve nefes darlığı şikayetleri nedeniyle trakeostomi açıldı, 3 ay sonraki PET-CT'de larinkste primer kitlesel lezyonda boyutsal ve metabolik regresyon, lenf nodlarında tam yanıt olmasına karşın sağ akciğer alt lobda yeni gelişen kaviter bir nodül tespit edildi. Wedge rezeksiyonu uygulandı, larinksin SCC metastazı saptandı.

Ses kısıklığı şikayeti olan hastanın muayenesinde sağ akciğer alt alanlarda yaygın kaba ralleri mevcuttu. Postoperatif akciğer enfeksiyonu nedeniyle iki ay tedavi almayan hastanın PET-CT'sinde mediastende, subkarinal bölgede yaklaşık 1.5 cm, sağ paratrakeal bölgede 1.1 cm yeni metastatik lenf nodları mevcuttu. Akciğer dokusunda PD-L1:%70 saptandı. Birinci sırada cisplatin- 5 Flurourasil- Pembrolizumab tedavisi 4 kür verildi. PET CT'de larinkste primer tümörde progresyon, akciğerde ve vertebral kolonda yeni gelişen multipl metastatik lezyonlar görüldü. Sırtında ve alt ekstremitelerde subkutan multipl nodüler lezyonları gelişti. İkinci basamakta cisplatin- dozetaksel setuksimab tedavisi başlandı. Sol alt ekstremitte yüzeysel doku ultrasonografi'de subkutan yerleşimli 16x12x27 mm, içerisinde kalsifik alanlar içeren izoekoik nodüler lezyon metastaz ile uyumluydu. Sırtında ve alt ekstremitelerde subkutan multipl nodüler lezyonlarda boyutsal progresyon, progresif dispne ve hemoptizisi olan hasta palyatif radyoterapi ve destek tedavisine alındı. Mevcut klinik kötüleşme nedeni ile subkutan nodüler cilt lezyonlarından biyopsiye izin vermedi. Solunum yetmezliği nedeniyle yoğunbakıma alınan hasta kısa zamanda exitus oldu.

Sonuç: Larinks kanserinin uzak metastazları içinde cilt metastazı nadir olup kötü prognozla seyredebileceği unutulmamalıdır.

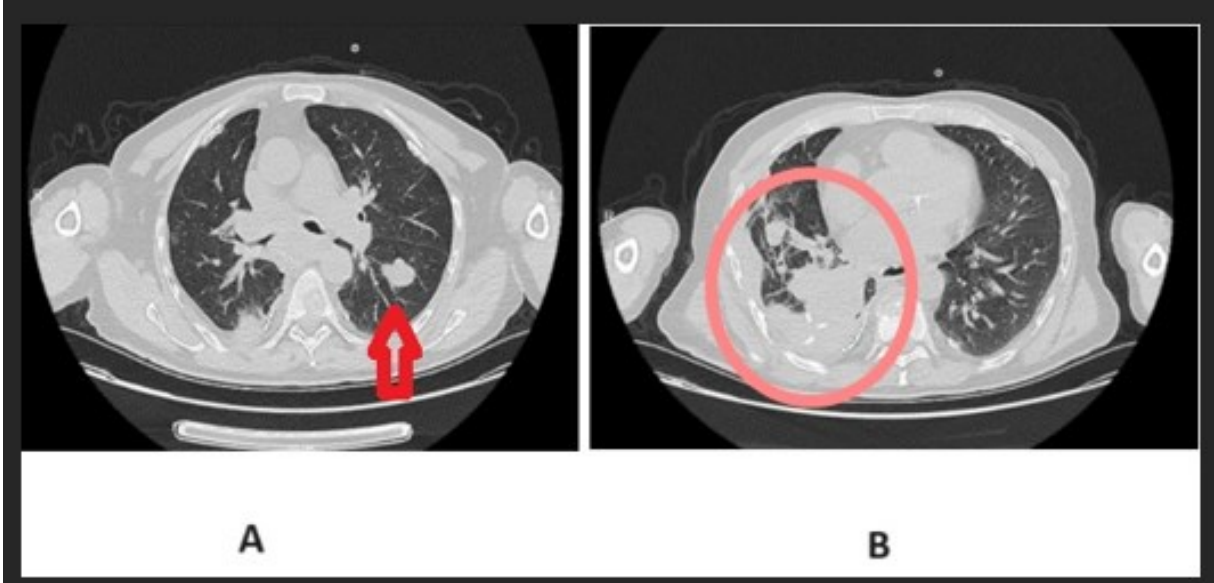
Anahtar Kelimeler: Cilt metastazı, immünoterapi, larinks kanseri

şekil 1



A- sol alt ekstremite ekstensor yüzeyde gelişen subkutanöz nodüler metastatik lezyon ve B- Sırt bölgesinde metastatik nodüler lezyonlar

şekil 2



A- Her iki akciğerde görülen metastatik lezyonlar ve B- Sağ akciğer plevra tabanındaki 7 cm'lik nodüler lezyon ve plevral efüzyon