

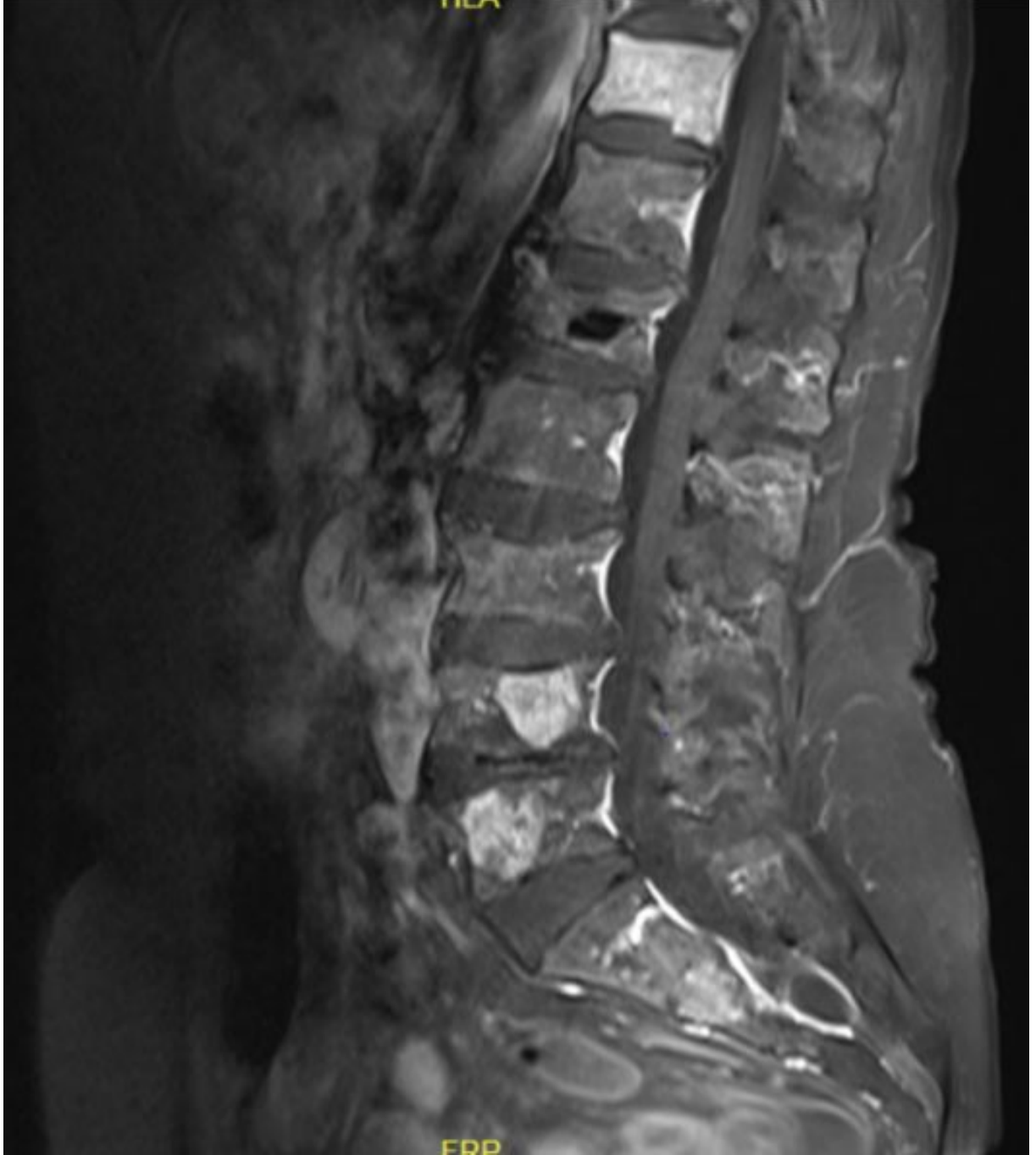
[Abstract:0281][EP-097][Diğer]

Metastazı taklit eden atipik hemanjiyom vakası

Ender Kalacı, Iğın Akbıyık, Bengü Dursun, Efe Cem Erdat, Elif Berna Köksoy
Ankara Üniversitesi Tıp Fakültesi, Tıbbi Onkoloji Bilim Dalı

Anahtar Kelimeler: hemanjiyom, metastaz

Şekil 1.



Kontrastlı Vertebra MRG görüntüsü

Tablo 1.

Lökosit Sayısı	6.12.109/l (4.5-11.0)
Trombosit Sayısı	246.109/l (150-400)
Hemoglobin	14.6 g/dl (11.7-16)
Nötrofil Sayısı	4.65.109/l (1.8-7.7)
Lenfosit Sayısı	0.97.109/l (1.5-4.0)
C-reaktif protein	8 mg/l (0-5)
Total protein	65,9 g/l (66-83)
Kreatinin	0,68 mg/dl (0,50-0,90)
Kalsiyum	9,4 mg/dl (8,6-10,2)
Sedimentasyon	23 mm/saat (0-30)
CEA	1.9 ng/ml (0-5)
CA 15-3	24 U/ml (0-30)
CA 19-9	6 U/ml (0-35)

İlk başvuruda laboratuvar incelemeleri

[Abstract:0282][EP-098][Jinekoloji]

Nüks Seröz Over Ca İle Takli BRCA Mutant hastada Meme Metastazı

Sait Kitaplı¹, Ali Alkan¹, Melek Ünçel², İbrahim Önder Yeniçeri³, Özgür Tanrıverdi¹

¹Muğla Sıtkı Koçman Üniversitesi, Tıbbi Onkoloji, Bilim Dalı, Muğla

²Muğla Sıtkı Koçman Üniversitesi, Tıbbi Patoloji, Bilim Dalı, Muğla

³Muğla Sıtkı Koçman Üniversitesi, Radyoloji, Bilim Dalı, Muğla

Anahtar Kelimeler: brca mutasyonu, meme metastazı, over kanseri
